Lena Cavallin, Karolinska Huddinge. Lätt modifierat av Elna-Marie Larsson, Akademiska sjukhuset, Uppsala, nov 2016.

Snabbkurs i visuell bedömning vid demensutredning

Medial temporallobsatrofi (MTA)

MTA 0

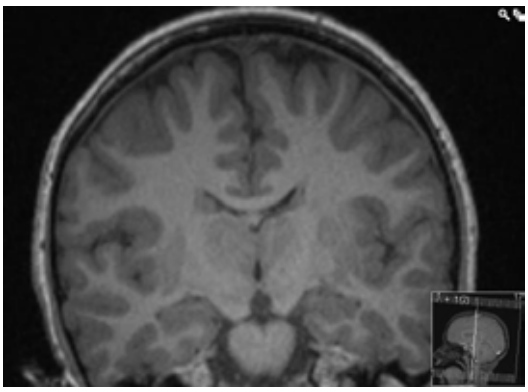
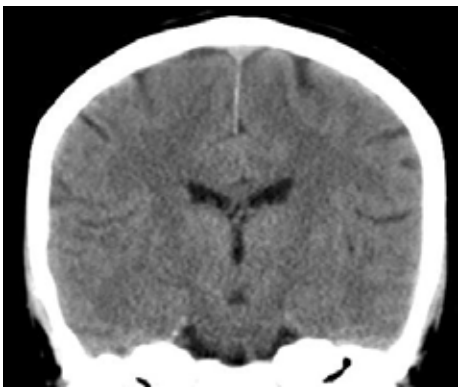

MTA 1

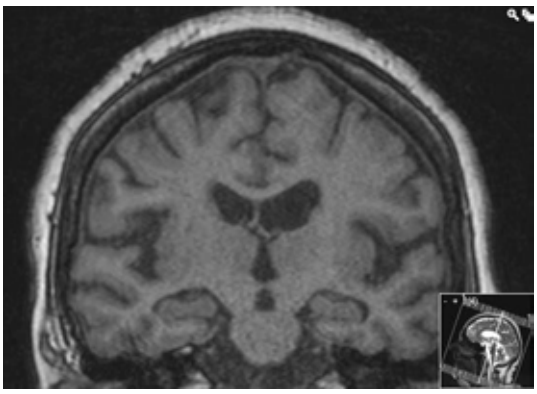
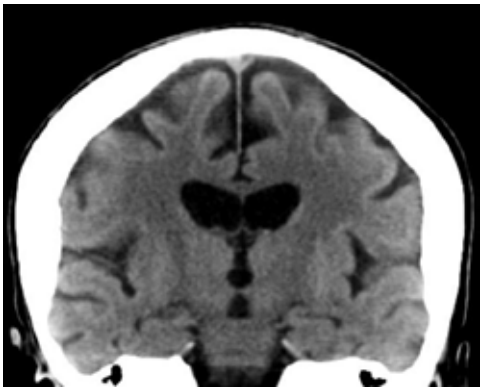

MTA 2

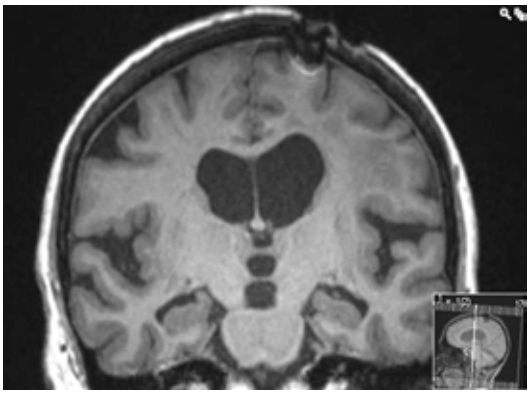
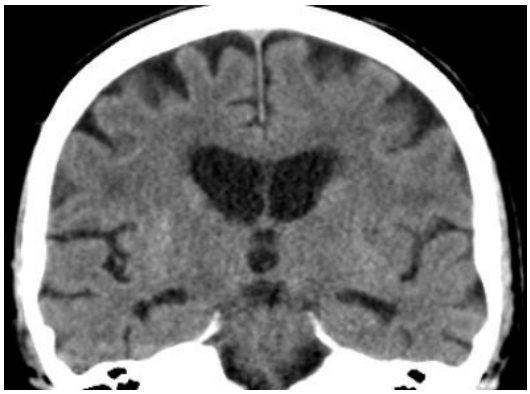

MTA 3

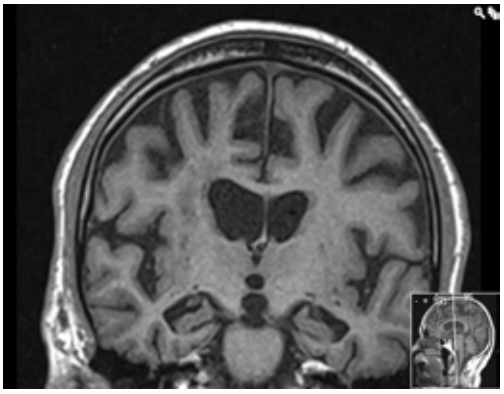
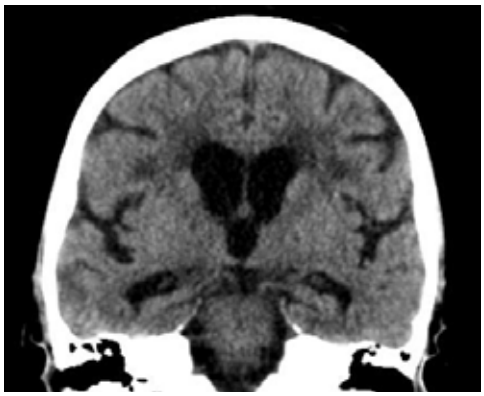

MTA 4

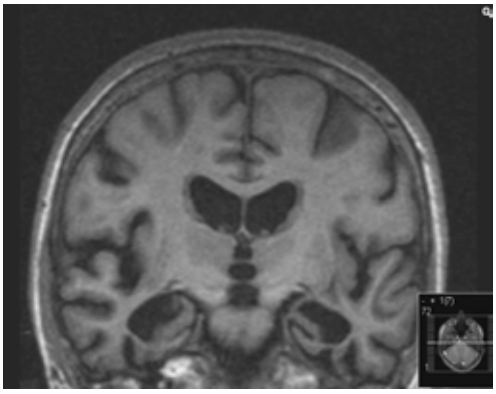
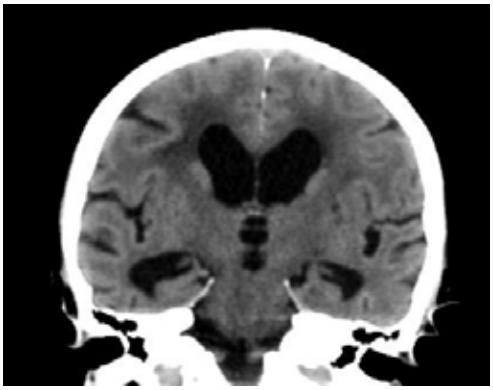

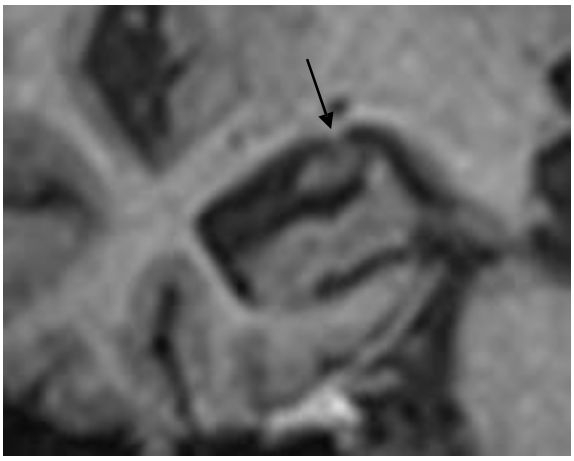

Vinkeln kan variera liksom snedheten i bilden. Kan behöva gradera på två olika snitt eller helst vinkla om.
Se hippocampus som en liten kanin. När öronen (pilen) ligger bakåt är det rätt läge att göra sin bedömning.
MTA0 och MTA1 är alltid normalt.

MTA2 är normalt >70 år
MTA3 är normalt >80 år
MTA4 är "alltid" patologiskt, men hos den enskilde individen kan detta vara normalt.

I en ung population, <70 år anses medelvärdet MTA1,5 vara gränsvärde för patologi.

Global kortikal atrofi (GCA)

GCA0

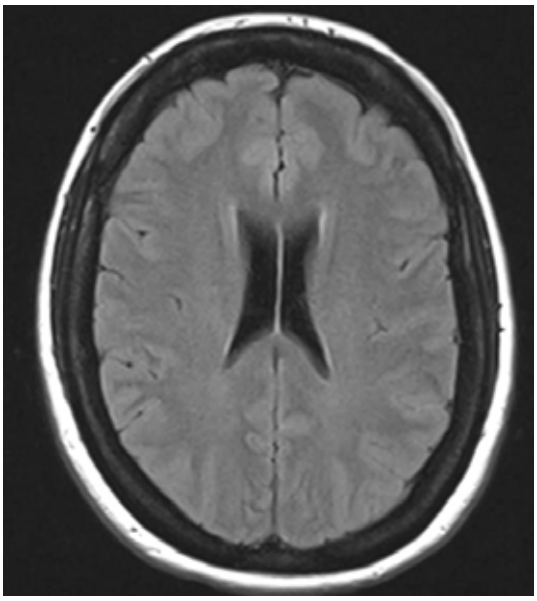
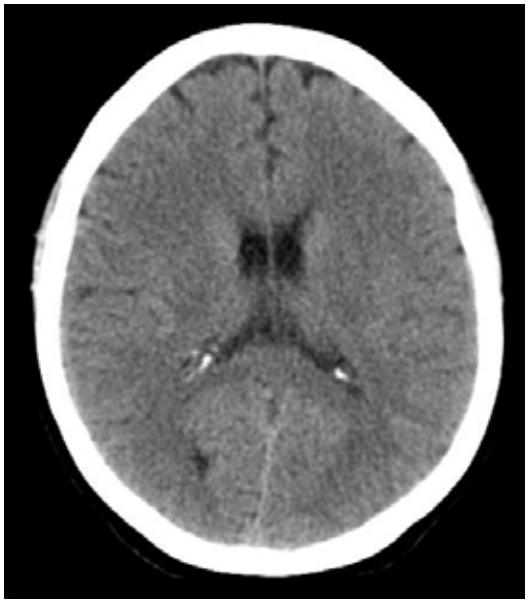

GCA1

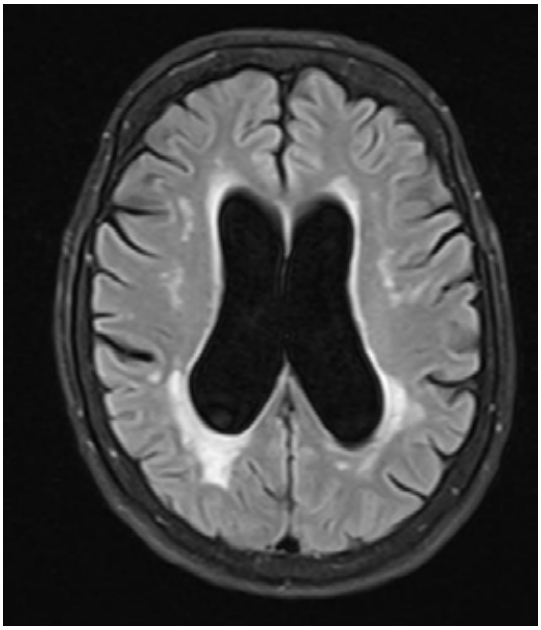
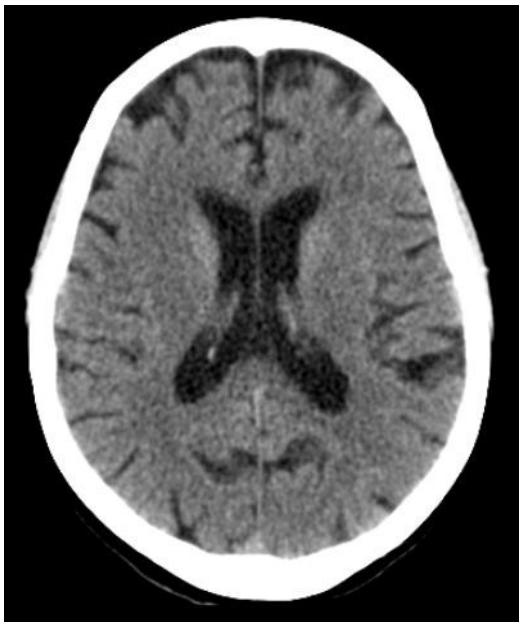

GCA2

GCA3

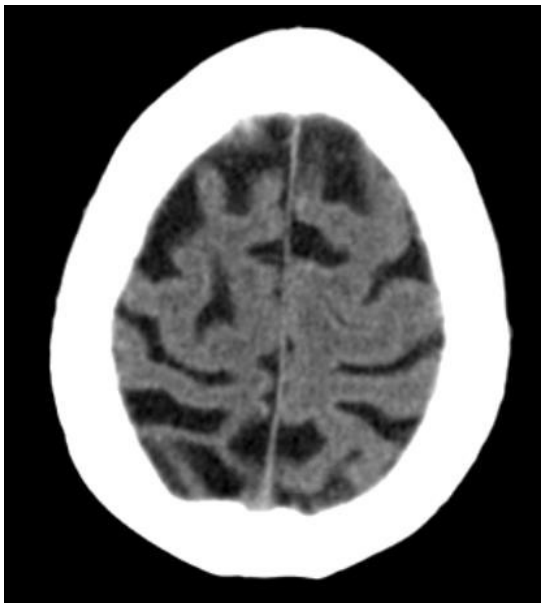

Sällan är det bara en gradering i hjärnan.
Kan vara GCA0 temporalt och GCA1 fronto-parietalt.
Temporalt brukar det vara generellt en lägre gradering än resten av hjärnan.
Många gånger är det frontala regioner och/eller parietala regioner som har högre gradering.
GCA3 brukar bara vara enstaka fåror som i bilderna ovan, där det bara är i främsta delen av temporalloben (MR) och inom bakre parietala fåror (DT), där graderingen blir GCA3.
GCA0-1 är att betrakta som normalt.
GCA2 kan vara normal hos den riktigt gamla>80. Lokala områden med GCA2 skall mötas

med misstänksamhet – är i stort sett alltid patologiskt.
GCA3 är alltid patologisk. Kolla så att inte någon infarkt har orsakat GCA3 om så är fallet - nämn det!

Ventrikelvidning

Normala 25åringar

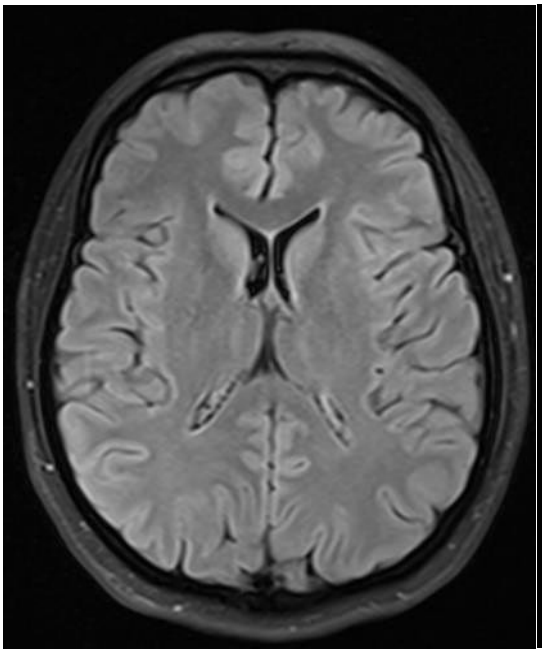

Lätt vidgade ventriklar

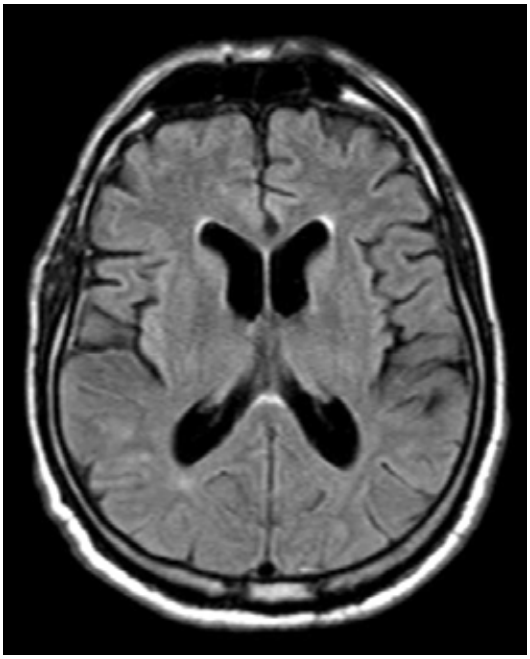
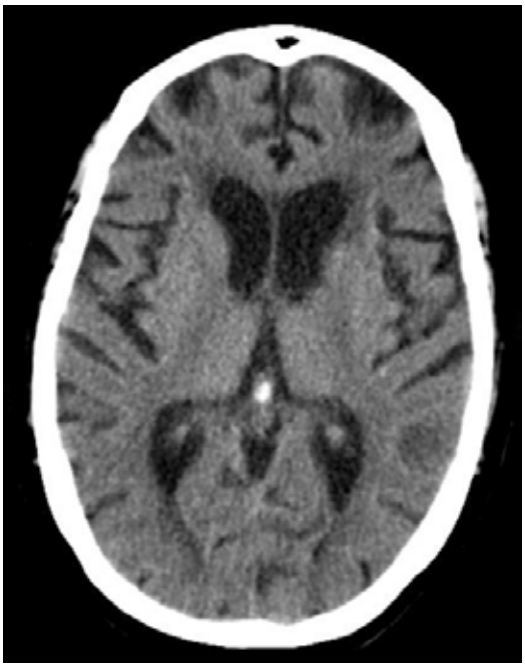

Måttligt vidgade ventriklar, vidgade framhorn respektive bakhorn

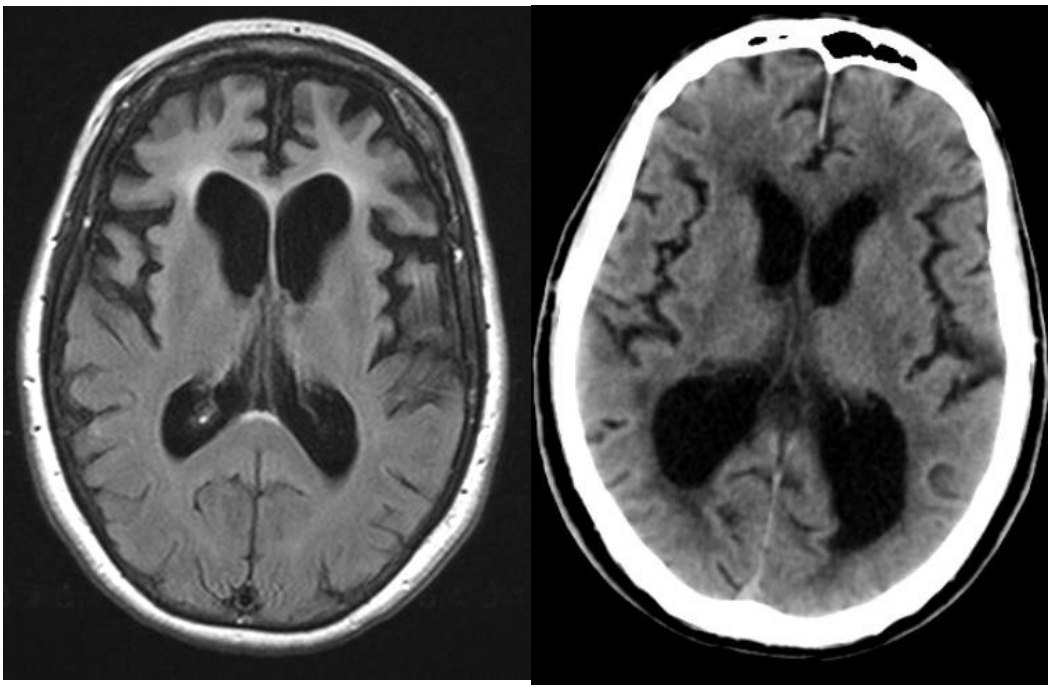

Uttalad dilatation av framhornen

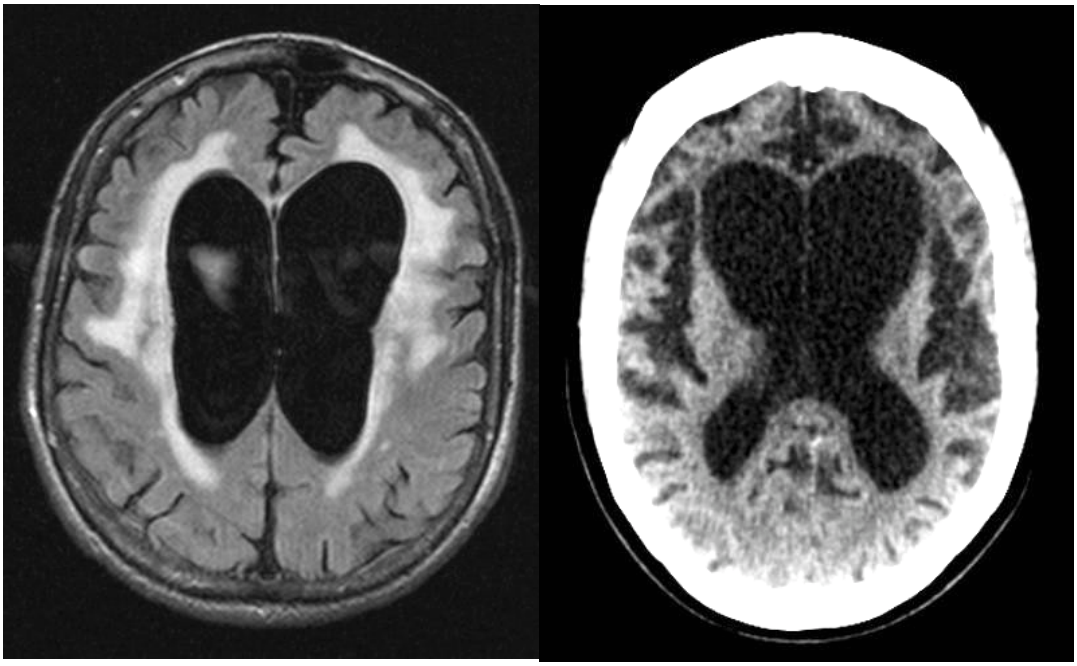

Ventrikelvidgning finns det ingen gradering för.
Jämför med ventrikelvidden på en 25-åring och uppskatta sedan en lätt, måttlig eller uttalad ventrikelvidgning.
Använd INTE termen central atrofi.

Fazekas vitsubstansgradering, enklaste varianten av gradering

Fazekas 0

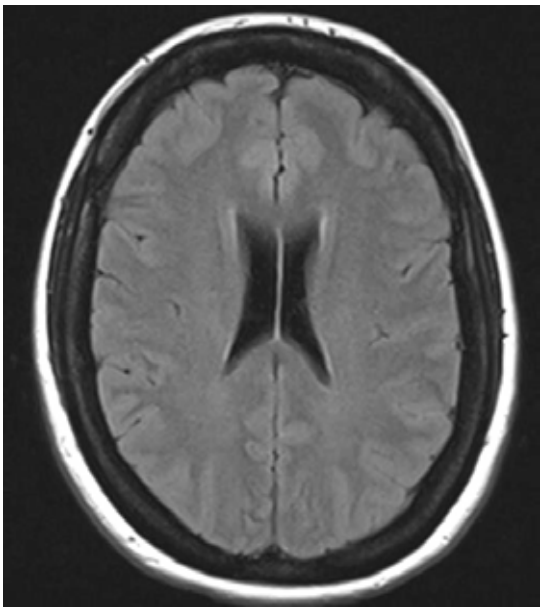

Fazekas 1

Fazekas 2

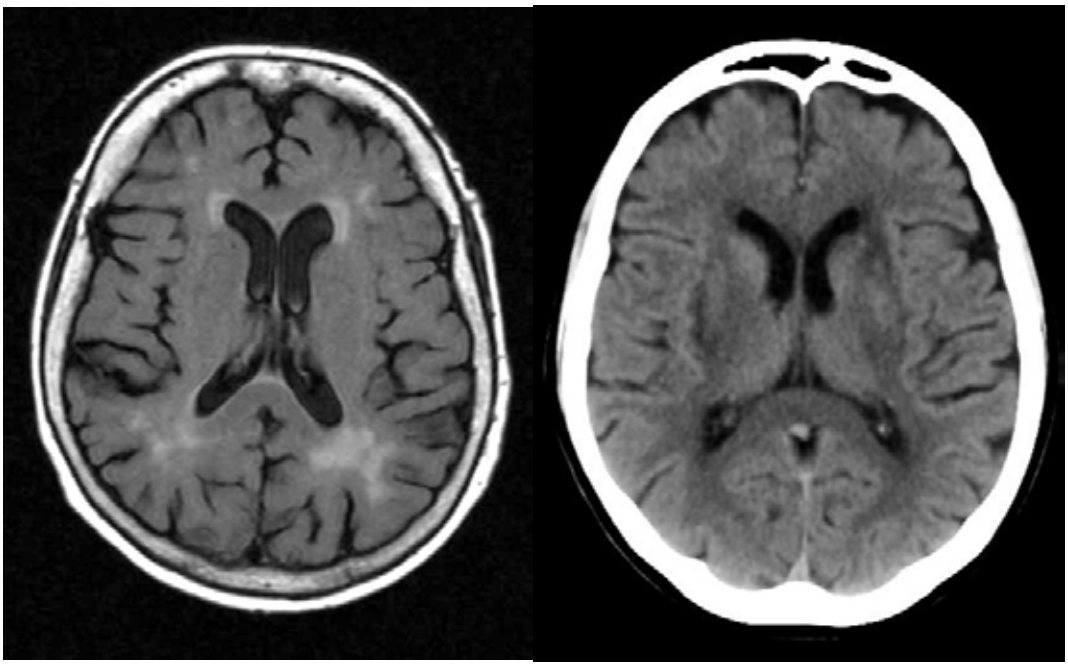

Fazekas 3

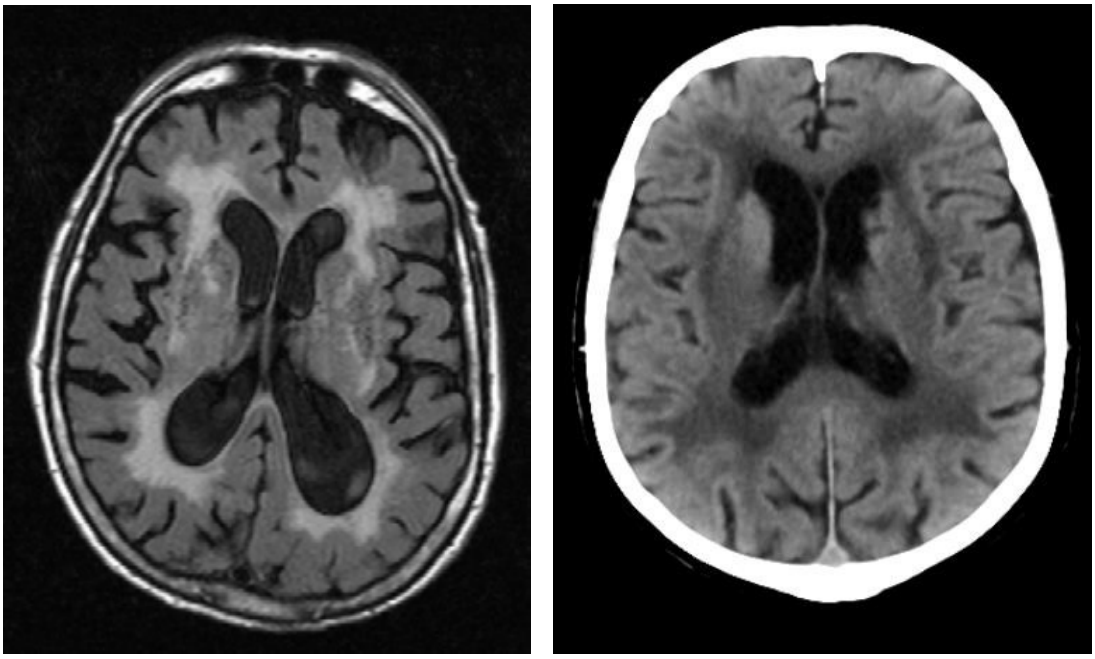

Fazekas 0, då finns inga vitsubstansförändringar alls - detta är vår egen tolkning och gör det enklare. På DT kan vi inte skilja Fazekas0 från Fazekas1.
Fazekas1 är en upp till multipla vitsubstansförändringar av mer punktformat utseende. Även grupperade förändringar, men där man ändå ser att det är olika lesioner.
Fazekas2 - här börjar vitsubstansförändringarna flyta samman med små tunna band alternativt större lesioner av vit substans, men mindre än 2 cm.

Fazekas3 är sammanflytande områden med vitsubstansförändringar. Oftast ser man detta först uppe i centrum semiovale.

Fazekas0 och 1 är alltid normalt.
Fazekas2 är normalt >80 år
Fazekas3 är alltid patologiskt men kan i den enskilda gamla vara normalt.
Det finns olika orsaker till vitsubstansförändringar, skilj mellan glios efter infarkt och tumörer och vitsubstansförändringar UNS.

Posterior/parietalatrofi, Koedams ratingskala, PA

PA0

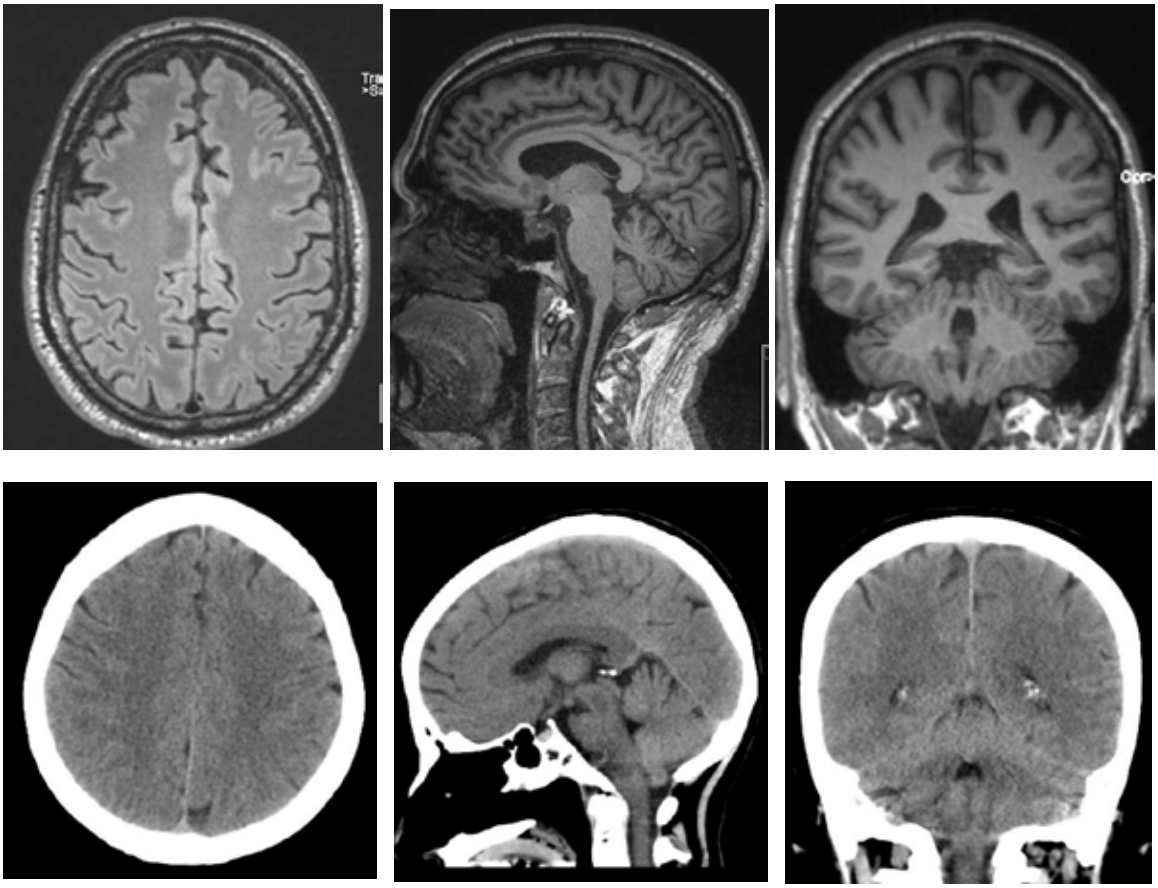

PA1

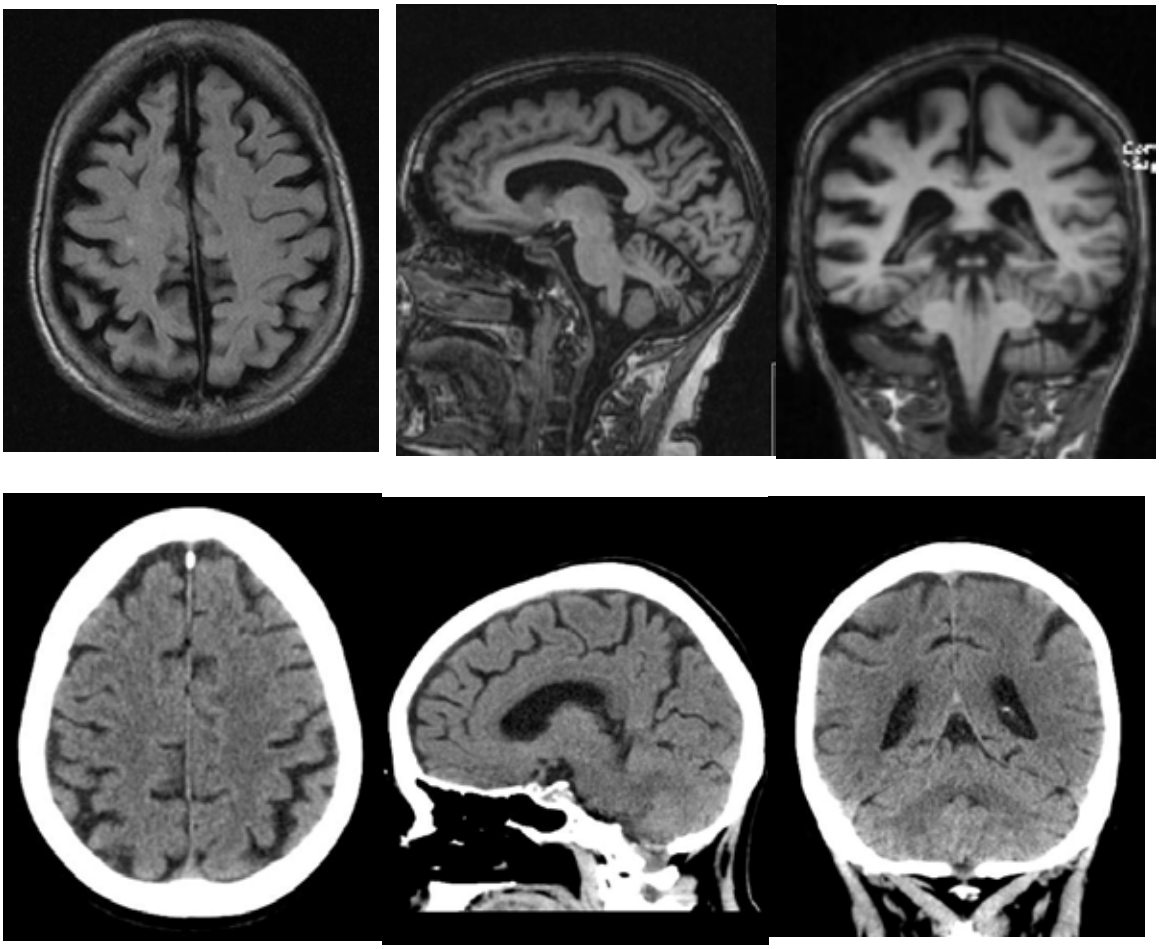

Lena Cavallin, Karolinska Huddinge. Lätt modifierat av Elna-Marie Larsson, Akademiska sjukhuset, Uppsala, nov 2016.

PA2

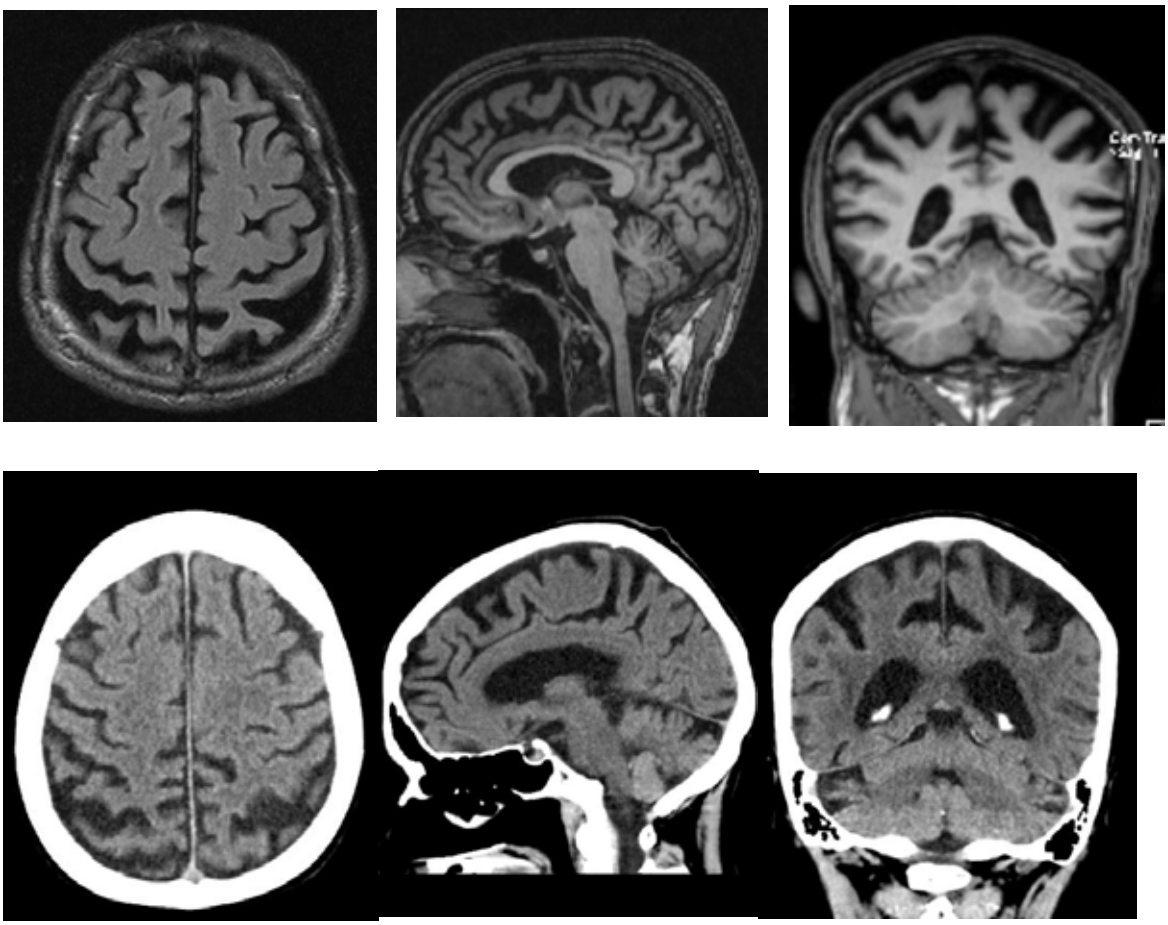

PA3

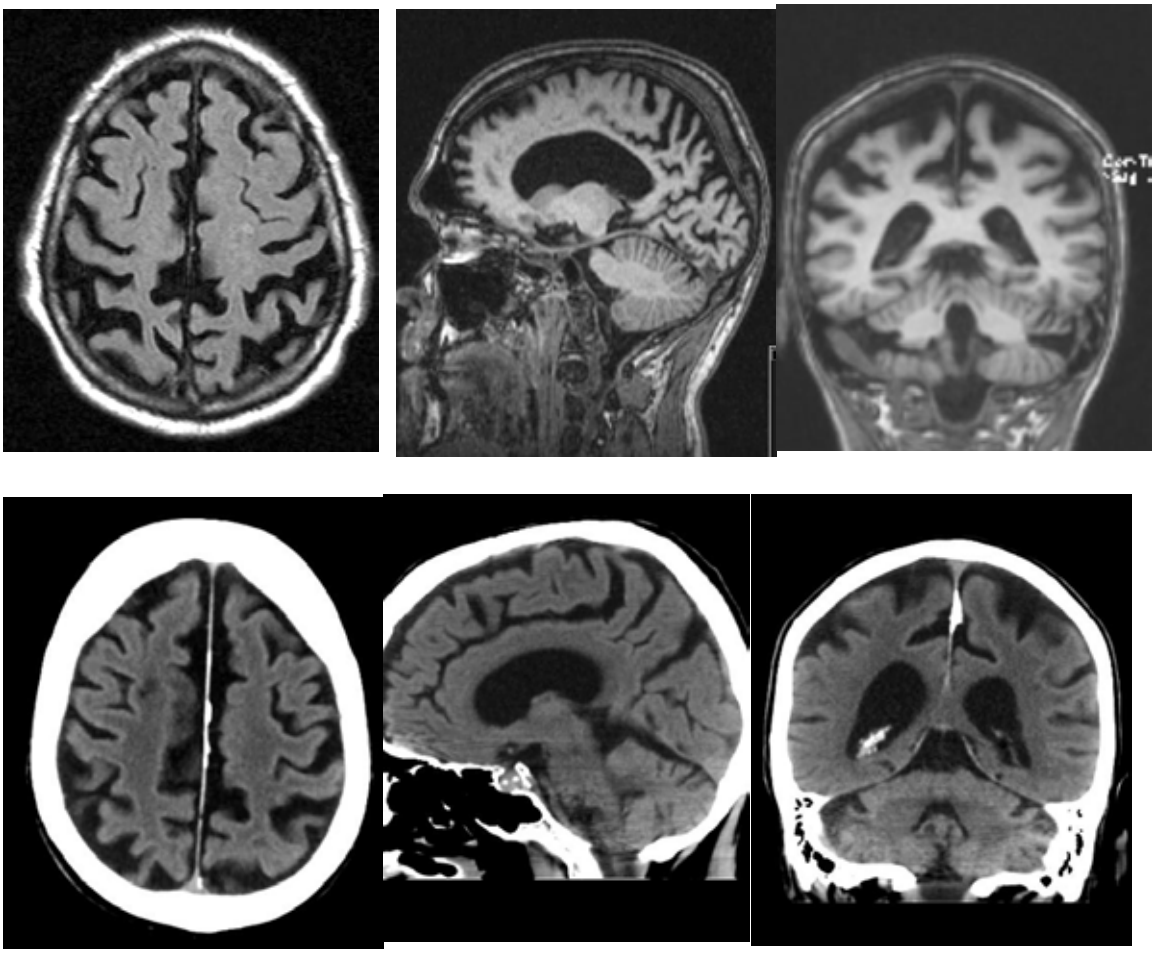

Ny graderingsskala.
Är tänkt att kunna skilja ut Alzheimerpatienter som insjuknat före 65 års ålder från de senila AD. Funkar kanske inte så bra.
Skall enligt metoden bedömas I tre projektioner, t.ex axFLAIR, T1 sag och cor.
Går att bedöma på DT också.
Tankar finns att göra den enklare. Skiljer sig inte så mycket från GCA-graderingen över parietalloben.
PA0 och PA1 ärnormalt.
PA2 och PA3 är enligt litteraturen patologiskt, men PA2 ses hos normala äldre i alla fall >80år.

KOMIHÅG!!!
Vi kan inte ställa demensdiagnos med vare sig DT eller MR.

Vänliga hälsningar
Lena Cavallin